

ИЗУЧЕНИЕ ПОКАЗАТЕЛЕЙ ОКТ-АНГИОГРАФИИ ПРИ САХАРНОМ ДИАБЕТЕ 2 ТИПА БЕЗ ПРИЗНАКОВ ДИАБЕТИЧЕСКОЙ РЕТИНОПАТИИ

Янгиева Н. Р.¹, Туйчибаева Д. М.², Урманова Ф. М.³

¹Доктор медицинских наук, доцент кафедры Офтальмологии, Ташкентский государственный стоматологический институт, yangiyeva.nodira.1968@gmail.com, +998(93)-184-12-00, <https://orcid.org/0000-0002-9251-1726>

²Доктор медицинских наук, доцент кафедры Офтальмологии, Ташкентский государственный стоматологический институт, dilya.tuychibaeva@gmail.com, <https://orcid.org/0000-0002-9462-2622>

³Кандидат медицинских наук, ассистент кафедры Офтальмологии, Ташкентский государственный стоматологический институт, firuza2008@list.ru, <https://orcid.org/0000-0003-0876-2053>

Аннотация. Актуальность. Диабетическая ретинопатия (ДР) – частое осложнение сахарного диабета (СД) и ведущая причина слепоты во всем мире. Доказанные факторы риска (HbA1c, продолжительность диабета) не полностью объясняют риск индивидуального развития, прогрессирования ДР. **Цель исследования.** Оценить особенности микроциркуляции у больных сахарным диабетом 2 типа без клинических признаков ретинопатии методом ОКТ-А. **Материал и методы.** Всего обследовано 165 человек (330 глаз), из них 81 больной (162 глаза) СД 2 типа без клинических проявлений ДР, контрольную группу составили 84 (168 глаз) практически здоровых лиц без выраженной офтальмопатологии. **Результаты и заключение.** В результате исследований установлено увеличение площади ФАЗ в группе пациентов без ДР на 21% и индекса циркулярности в 1,2 раза выше, чем в контрольной группе. При оценке параметров ФАЗ выявлено снижение плотности парафовеальных поверхностных сосудов в подгруппе больных СД 2 типа без ДР в среднем на 3–5% и достоверное снижение плотности глубоких сосудов. Выявлено снижение плотности капиллярной сети глубокого сосудистого сплетения на доклинической стадии развития ДР, что может служить маркером диабетической ретинопатии. Наиболее ранними маркерами ДР являются качественные и количественные изменения параметров ФАЗ. Использование метода ОКТ-А эффективно для повышения качества и оптимизации скрининга пациентов с СД 2 типа.

Ключевые слова: диабетическая ретинопатия; микроциркуляция; оптическая когерентная томография-ангиография

Для цитирования:

Янгиева Н. Р., Туйчибаева Д. М., Урманова Ф. М. Изучение показателей ОКТ-ангиографии при сахарном диабете 2 типа без признаков диабетической ретинопатии. - Передовая офтальмология. - 2023; 4(4):65-69

DIABETIK RETINOPATIYA BELGILARISIZ 2-TURADAGI QANDLI DIABETDA OKT-ANGIOGRAFIYASINI O'RGANISH

Yangieva N.R.¹, Tuychibaeva D. M.², Urmanova F. M.³

¹Tibbiyot fanlari doctori, Oftalmologiya kafedrası dotsenti, Toshkent davlat stomatologiya instituti, yangiyeva.nodira.1968@gmail.com, +998(93)-184-12-00, <https://orcid.org/0000-0002-9251-1726>

²Tibbiyot fanlari doctori, Oftalmologiya kafedrası dotsenti, Toshkent davlat stomatologiya instituti, dilya.tuychibaeva@gmail.com, <https://orcid.org/0000-0002-9462-2622>

³Tibbiyot fanlari nomzodi, Oftalmologiya kafedrası assistenti, Toshkent davlat stomatologiya instituti, firuza2008@list.ru, <https://orcid.org/0000-0003-0876-2053>

Dolzarbliqi. Diabetik retinopatiya (DR) qandli diabetning (DM) keng tarqalgan asorati bo'lib, butun dunyo bo'ylab ko'rlikning asosiy sababi hisoblanadi. Tasdiqlangan xavf omillari (HbA1c, qandli diabetning davomiyligi) individual rivojlanish xavfini, DR rivojlanishini to'liq tushuntirib bera olmaydi. **Tadqiqot maqsadi.** OCT-A dan foydalangan holda retinopatiyaning klinik belgilarisiz 2-toifa qandli diabet bilan og'rigan bemorlarda mikrosirkulyatsiya xususiyatlarini baholash. **Material va usullari.** Hammasi bo'lib 165 kishi (330 ko'z) tekshirildi, ulardan DR ning klinik ko'rinishi bo'lmagan 2-toifa diabetga chalingan 81 bemor (162 ko'z), nazorat guruhi og'ir oftalmopatologiyasi bo'lmagan 84 (168 ko'z) amalda sog'lom odamlardan iborat. **Tadqiqot natijalari va xulosa.** Tadqiqotlar natijasida DR bo'lmagan bemorlar guruhida FAZ maydonining o'sishi 21% ga va aylanma indeksi nazorat guruhiga qaraganda 1,2 baravar yuqori. FAZ parametrlarini baholashda DRsiz 2-toifa diabet bilan og'rigan bemorlarning kichik guruhida parafoveal yuzaki tomirlar zichligining pasayishi o'rtacha 3–5% ga va chuqur tomirlar zichligining sezilarli darajada pasayishi aniqlandi. DR rivojlanishining preklirik bosqichida chuqur tomir pleksusining kapillyar tarmog'i zichligining pasayishi aniqlandi, bu diabetik retinopatiyaning belgisi bo'lib xizmat qilishi mumkin. DR ning dastlabki

belgilari FAZ parametrlaridagi sifat va miqdoriy o'zgarishlardir. OCT-A usulidan foydalanish 2-toifa diabet bilan kasallangan bemorlarni skrining sifatini yaxshilash va optimallashtirish uchun samarali hisoblanadi.

Kalit so'zlar: diabetik retinopatiya; mikrosirkulyatsiya; optik kogerent tomografiya-angiografiya

Иқтибос учун:

Yangieva N. R., Tuychibaeva D. M., Urmanova F. M. Diabetik retinopatiya belgilarisiz 2-turdagi qandli diabetda OKT-angiografiyasini o'rganish. — Илғор офтальмология. — 2023; 4(4):65-69

STUDY OF OCTA ANGIOGRAPHY IN TYPE 2 DIABETES WITHOUT SIGNS OF DIABETIC RETINOPATHY

Yangieva N. R.¹, Tuychibaeva D. M.², Urmanova F. M.³

¹ DSc, Associate Professor of the Department of Ophthalmology, Tashkent State Dental Institute, yangieva.nodira.1968@gmail.com, +998(93)-184-12-00, <https://orcid.org/0000-0002-9251-1726>

² DSc, Associate Professor of the Department of Ophthalmology, Tashkent State Dental Institute, dilya.tuychibaeva@gmail.com, <https://orcid.org/0000-0002-9462-2622>

³ PhD, Assistant of the Department of Ophthalmology, Tashkent State Dental Institute, firuza2008@list.ru, <https://orcid.org/0000-0003-0876-2053>

Relevance. Diabetic retinopathy (DR) is a common complication of diabetes mellitus (DM) and the leading cause of blindness worldwide. Proven risk factors (HbA1c, duration of diabetes) do not fully explain the risk of individual development, progression of DR. **Purpose of the study.** To assess characteristics of microcirculation in patients with type 2 diabetes without clinical signs of retinopathy using OCT-A method. **Material and methods.** A total of 165 people (330 eyes) were examined, of which 81 patients (162 eyes) without clinical manifestations of DR were included in the type 2 diabetes group, the control group consisted of 84 (168 eyes) practically healthy individuals without significant ophthalmopathy. **Results and conclusion.** As a result of the studies, an increase in the FAZ area in the group of patients without DR by 21% and the circularity index was 1.2 times higher than in the control group. When assessing FAZ parameters, a decrease in the density of parafoveal superficial vessels in a subgroup of patients with type 2 diabetes without DR was revealed by an average of 3–5% and a significant decrease in the density of deep vessels. A decrease in the density of the capillary network of the deep vascular plexus at preclinical stages of the development of DR was revealed, which can serve as a marker of diabetic retinopathy. The earliest marker of DR are qualitative and quantitative changes in FAZ parameters. The use of OCT-A method is effective in order to improve the quality and optimize the screening of patients with type 2 diabetes.

Key words: diabetic retinopathy; microcirculation; optical coherence tomography-angiography

For citation:

Yangieva N. R., Tuychibaeva D. M., Urmanova F. M. Study of OCTA angiography in type 2 diabetes without signs of diabetic retinopathy. — Advanced ophthalmology. — 2023; 4(4):65-69

Актуальность. Диабетическая ретинопатия (ДР) — частое осложнение сахарного диабета (СД) и ведущая причина слепоты во всем мире. [1–6]. Доказанные факторы риска (HbA1c, продолжительность диабета) не полностью объясняют риск индивидуального развития, прогрессирования ДР. Учитывая мнение ряда авторов о том, что в патогенезе диабетической ретинопатии (ДР) важное значение имеет нарушение ретинального и хориоидального кровообращения [7,9,12], исследование гемодинамики является важным критерием её ранней диагностики [8,10–11]. Технологическое развитие спектральных ОКТ с возможностью высокоскоростного сканирования привело к появлению одного из наиболее перспективных неинвазивных инструментальных методов исследования в офтальмологии — ОКТ с функцией ангиографии (ОКТ-А) [12], что позволило изучать структурные особенности микроциркуляции в конкретном слое сетчатки (поверхностное или

глубокое сосудистое сплетение, наружные слои или хориокапиллярный слой), что было невозможно при проведении флюоресцентной ангиографии [13]. Также важной особенностью является возможность оценки количественных характеристик кровотока и создание карт сосудистой плотности (СП) [5–6]. Признано, что фовеальная аваскулярная зона (ФАЗ) может увеличиваться и становиться нерегулярной при ДР и, по-видимому, увеличивается по мере продвижения стадии ретинопатии [2,3]. По мнению ряда авторов, эти показатели могут служить биомаркерами при диагностике и мониторинге прогрессирования диабетической ретинопатии или оценке ответа на лечение [9].

Цель исследования. Изучение особенностей микроциркуляции у пациентов с СД 2 типа без клинических признаков диабетической ретинопатии методом ОКТ-А.

Материалы и методы исследования. Всего обследовано 165 человек (330 глаз), из которых

в группу СД 2 типа включены 81 пациент (162 глаза) без клинических проявлений ДР, контрольную группу составили 84 человека (168 глаз) – практически здоровые лица без значимой офтальмопатологии. Критерии включения: возраст до 75 лет, наличие сахарного диабета 2 типа, отсутствие клинических признаков ретинопатии. Критериями исключения больных из обследуемых групп являлись другие заболевания глаз (допускали наличие аномалий рефракции слабой степени), непрозрачность оптических сред, низкий уровень сигнала при сканировании ОКТ-А (ниже 60).

Исследование проводилось в офтальмологической клинике «SAIF-OPTIMA» за период 2021–2022 гг. Всем участникам исследования проведено ОКТ-А исследование с помощью оптического когерентного томографа REVOFC с модулем ангиографии с зоной сканирования 3×3 мм. При проведении ОКТ-А анализировали площадь фовеальной аваскулярной зоны (ФАЗ), периметр ФАЗ, индекс циркулярности, плотность парафовеальных поверхностных и глубоких сосудов. Сосудистая плотность (СП) определялась

сосудов у больных сахарным диабетом 2 типа на ранней стадии СД 2 типа без признаков диабетической ретинопатии.

У пациентов с СД 2 типа в среднем по группе наблюдалось достоверное расширение площади ФАЗ по сравнению с группой контроля ($p < 0,05$). Площадь ФАЗ при СД без ДР была на 21% выше нормы и составила в среднем $0,27 \pm 0,06$ мм² в контрольной группе и $0,33 \pm 0,03$ мм² у больных без ДР.

Точно так же периметр ФАЗ и индекс циркулярности были значительно выше в группе пациентов без ДР по сравнению с контрольной группой. Средний периметр ФАЗ при ОКТА составил $2,27 \pm 0,44$ мм² в контрольной группе и $2,66 \pm 0,51$ мм² у больных без ДР ($P < 0,001$).

При оценке параметров ФАЗ методом ОКТ-А выявлена значительная разница показателей индекса циркулярности в группе Без ДР $1,61 \pm 0,33$ мм², который в 1,2 раза выше, чем в контрольной группе и составил $1,33 \pm 0,06$ мм² ($P < 0,001$), что свидетельствует об изменениях формы ФАЗ на доклинической стадии ДР (рис. 1).

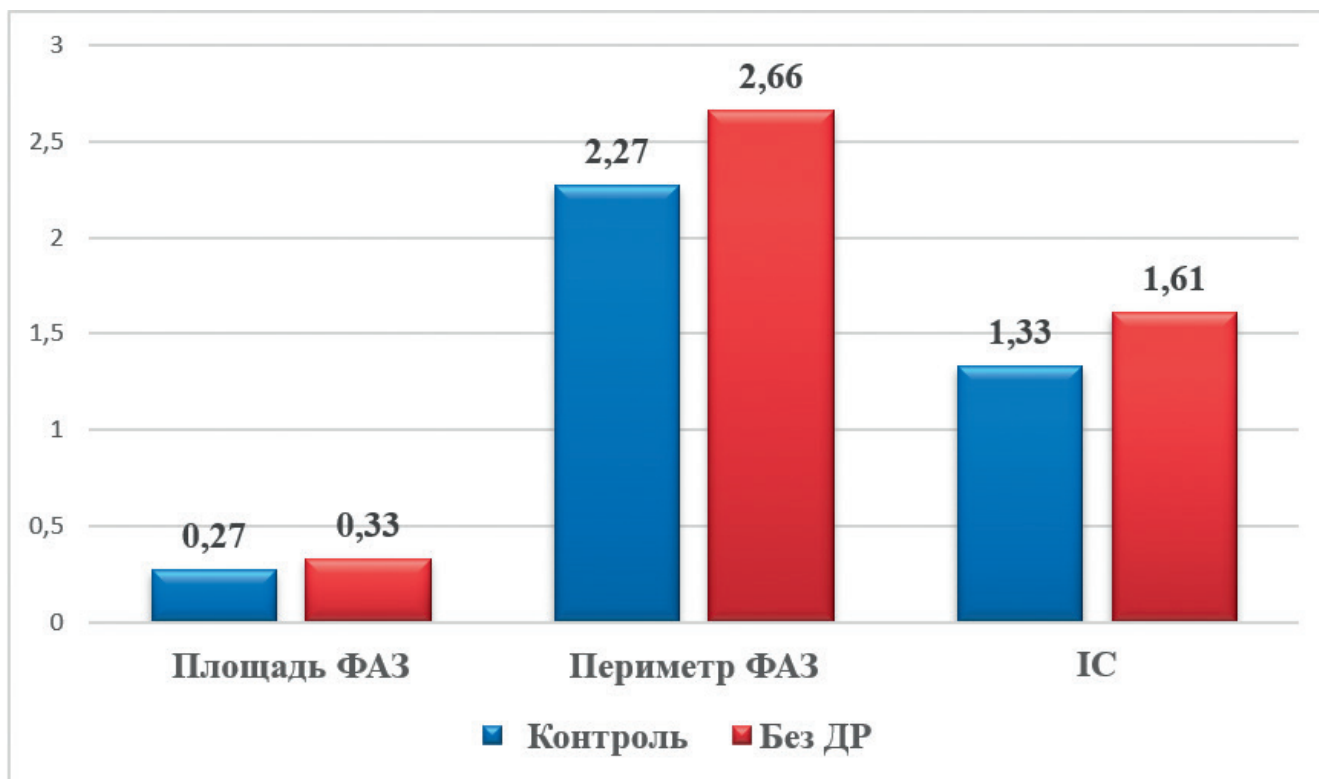


Рис. 1. Параметры фовеальной аваскулярной зоны у больных СД 2 типа без ДР и здоровых лиц.

как общая площадь перфузируемой сосудистой сети на единицу площади зоны измерения. Использовалось программное обеспечение для картирования плотности сосудов микроциркуляторного русла, выраженной в процентах, ФАЗ-в мм².

Результаты и их обсуждения. В данном исследовании мы изучали параметры ФАЗ и парафовеальную плотность поверхностных и глубоких

Анализ плотности парафовеальных сосудов в поверхностном сплетении свидетельствует о снижении этого показателя в подгруппе пациентов с СД 2 типа без ДР в среднем на 3–5%, что составило $41,25 \pm 7,20$ по сравнению с контрольной группой $42,27 \pm 8,15$ ($P = 0,006$) (Рис. 2.). Примечательно, что не было обнаружено статистически значимой разницы между контрольной группой и группой без ДР.

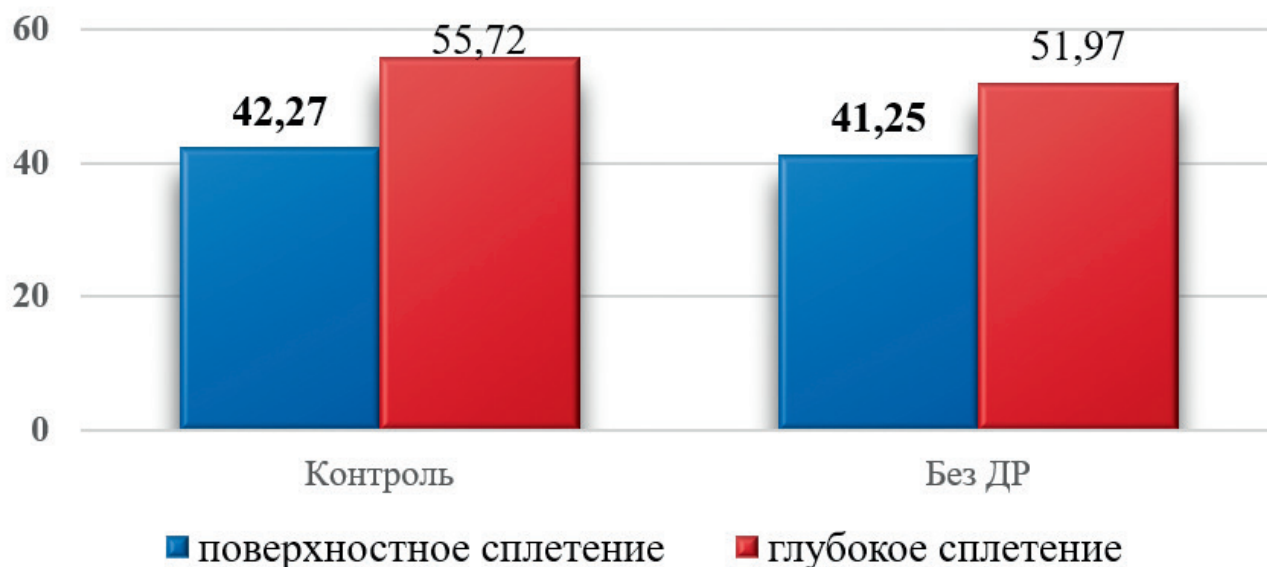

Рис. 2. Плотность парафовеальных сосудов поверхностного и глубокого сплетения.

При исследовании плотности парафовеальных сосудов глубокого сплетения (Parafovea DCP) выявлено значительное снижение параметров кровотока $51,97 \pm 7,15^*$ у пациентов без ДР ($P = 0,012$) по сравнению с нормальным контролем $55,72 \pm 9,36$ ($P < 0,001$). Это подтверждает мнение об относительно первичном вовлечении глубокого сосудистого сплетения при других сосудистых заболеваниях сетчатки [9]. В нашем исследовании снижение плотности парафовеальных сосудов глубоких капиллярных сплетений наблюдалось у пациентов без офтальмологических признаков ДР по сравнению с контролем ($P < 0,001$), что может служить наиболее ранним маркером диабетической ретинопатии.

Выводы:

1. Наиболее ранним маркером фовеальной микроциркуляции при СД 2 типа являются снижение плотности капиллярной сети глубокого сосудистого сплетения, которое выявляются еще на доклинических стадиях развития ДР.

2. Исследование изменений качественных и количественных параметров ФАЗ, а именно площади ФАЗ, периметра и индекса циркулярности методом ОКТ-А может быть использовано в качестве маркера тяжести заболевания и на ранних стадиях диабетической ретинопатии.

3. Применение метода ОКТ-А эффективно с целью повышения качества, оптимизации скрининга, в прогнозировании зрительной функции на фоне проводимой терапии и динамического контроля пациентов.

ЛИТЕРАТУРА/REFERENCES

1. Азнабаев Б. М., Александров А. А., Давлетова Р.А., Нигматуллина Л. И., Нугманова А. Р. Количественная оценка гемоперфузии макулы у пациентов с непролиферативной диабетической ретинопатией. Медицинский вестник Башкортостана. 2019; 14.3:81–84.
2. Tuychibaeva DM. Longitudinal changes in the disability due to glaucoma in Uzbekistan. J.ophthalmol.(Ukraine). 2022;4:12–17. <http://doi.org/10.31288/oftalmolzh202241217>.
3. Туйчибаева Д. М., Янгиева Н. Р. Эпидемиологические и клинико-функциональные аспекты сочетанного течения возрастной макулярной дегенерации и первичной глаукомы. Передовая Офтальмология. 2023;1(1):159–165. [Tuychibaeva D. M., Yangieva N. R. Epidemiological and clinical-functional aspects of the combined age- macular degeneration and glaucoma. Advanced Ophthalmology. 2023;1(1):159–165.] DOI: <https://doi.org/10.5723 1/j.ao.2023.1.1.037>.
4. Нероев, В. В., Т. Д. Охочимская, and В. А. Фадеева. "ОКТ-ангиография в диагностике диабетической ретинопатии." Точка зрения. Восток-Запад 1 (2016): 111–3.
5. Туйчибаева Д. М. Основные характеристики динамики показателей инвалидности вследствие глаукомы в Узбекистане. Офтальмология. Восточная Европа. 2022;12.2:195–204. [Tuychibaeva D. M. Main Characteristics of the Dynamics of Disability Due to Glaucoma in Uzbekistan. Ophthalmology. Eastern Europe. 2022;12.2:195–204. (in Russian)]. <https://doi.org/10.34883/PI.2022.12.2.027>
6. Туйчибаева Д. М., Ризаев Ж. А., Янгиева Н. Р. Совершенствования системы диспансеризации пациентов с первичной глаукомой путём внедрения электронной программы. Журнал Медицина и инновации. 2021;3:11–19.
7. Туйчибаева Д. М., Янгиева Н. Р. Особенности инвалидизации населения Узбекистана при глаукоме. Тиббиётда янги кун. 2020;4(32):203–208.
8. Rizayev JA, Tuychibayeva DM. Prediction of glaucoma frequency and prevalence in Uzbekistan. Journal of Biomedicine and Practice. 2020; 6(5): 180–6. <http://doi.org/10.26739/2181–9300–2020–6–28>.

9. Ризаев, Ж., Туйчибаева, Д. Показатели заболеваемости глаукомой среди взрослого населения республики Узбекистан. *Stomatologiya*. 2021;1(82):102–107. <https://doi.org/10.34920/2091-5845-2021-33>
10. Ghamdi, Abdul HA. "Clinical predictors of diabetic retinopathy progression; A systematic review." *Current diabetes reviews* 16.3 (2020): 242–247. doi: 10. 2174 /1573 399815 666190 21 51 20435.
11. Kangilbaeva G, Bakhritdinova F, Nabieva I, Jurabekova A. Eye hemodynamic data and biochemical parameters of the lacrimal fluid of patients with non-proliferative diabetic retinopathy. *Data in Brief*. 2020; Volume 32: 106237. <https://doi.org/10.1016/j.dib.2020.106237>
12. Kangilbaeva G, Jurabekova A. Effect of EGb 761 (Tanakan) Therapy in Eyes with Nonproliferative Diabetic Retinopathy. *International Journal of Pharmaceutical Research*. 2020;12.2;3019–3023 https://doi.org/10.31838/i_jpr/2020.SP2.317
13. Kangilbaeva GE, Bakhritdinova FA, Urmanova FM. Assessing the Dynamics of Antioxidant Protection of Tear Fluid and Retrobulbar Blood Circulation in Diabetic Retinopathy. *New Horizons in Medicine and Medical Research*. 2022;4:83–90 DOI: <https://stm.bookpi.org/NHMMR-V4/article/view/6373>